Herramienta de segmentación de pulmón y de granulomas tuberculosos en imágenes de TAC

A. Olmo[1], M. Abella[2,1], V. García-Vázquez[2,1], J. Pascau[2,1], M. Desco[2,1], J.J. Vaquero[2,1]

[1] Instituto de Investigación Sanitaria Gregorio Marañón, Madrid. aolmo@hggm.es

[2] Departamento de Bioingeniería e Ingeniería Aeroespacial, Universidad Carlos III de Madrid, Madrid. monica.abella@uc3m.es

Resumen

El continuo desarrollo de fármacos para combatir la tuberculosis necesita contar con el apoyo de herramientas para evaluar cuantitativamente el grado de infección antes y después del tratamiento. Este trabajo presenta una herramienta de análisis de imágenes de TAC (estándar de imagen de pulmón) basada en la segmentación de pulmón y de granulomas tuberculosos por medio de algoritmos de crecimiento de semilla y procesado morfológico que permite ayudar a los radiólogos en su diagnóstico. La herramienta semiautomática suministra el volumen total del pulmón mostrando el histograma correspondiente, así como estadísticas de composición de los granulomas. La validación preliminar realizada a distintas resoluciones espaciales sobre estudios TAC de animales de laboratorio con diferente nivel de afectación muestra la versatilidad de la herramienta y su importancia en el ámbito preclínico.

1. Motivación

La tuberculosis, causada por la bacteria Mycobacterium tuberculosis que afecta principalmente a los pulmones [1], sigue estando presente en todo el mundo causando en torno a 1.3 millones de muertes anuales [2]. Según un estudio presentado el pasado mes de mayo por la Sociedad Española de Neumología y Cirugía Torácica, el 6% de los casos de tuberculosis detectados en España son resistentes a los fármacos existentes [3]. Por tanto, es necesario desarrollar nuevos fármacos para combatir esta enfermedad contagiosa.

Los radiólogos emplean una medida denominada carga bacteriana para definir el nivel de infección de un paciente diagnosticado de tuberculosis. Los pacientes son clasificados según la siguiente escala: paciente no infectado, infección baja, media y alta. La Tomografía Axial Computarizada (TAC) se considera el estándar en imagen pulmonar y permite visualizar los granulomas tuberculosos (o lesiones) que pueden verse incluso si tienen un tamaño reducido (1-2 mm de diámetro) gracias a la alta resolución que presenta esta modalidad de imagen. El procedimiento para realizar el diagnóstico es mediante la inspección visual de todas las rodajas del estudio TAC identificando los granulomas, sus tamaños, su distribución y los lóbulos del pulmón en los que se sitúan. Para realizar este barrido del estudio, los radiólogos suelen emplear una proyección de máxima intensidad (MIP) sobre un cierto número de rodajas para distinguir mejor los granulomas tuberculosos (apariencia esférica) de los vasos sanguíneos (apariencia tubular), que presentan niveles de intensidad similares.

Este trabajo se incluye dentro de una línea de investigación en tuberculosis que pretende ayudar al desarrollo de nuevos fármacos. Dichos fármacos se prueban en el entorno preclínico antes de su traslación al entorno clínico. Para la evaluación de los mismos es necesario especificar una medida cuantitativa de la carga bacteriana antes y después de la administración del tratamiento. El análisis cuantitativo manual de las imágenes de TAC es tedioso ya que se examinan un gran número de sujetos, por lo que es interesante contar con herramientas de segmentación que reduzcan el tiempo de procesamiento.

Existen distintos métodos de segmentación para extraer el pulmón basados en la búsqueda iterativa de un cierto umbral con el que aplicar umbralización del histograma con eliminación posterior del fondo [4]. Otros métodos emplean registro no rígido [5] a una plantilla de referencia de pulmón. Debido a la complejidad excesiva de los métodos anteriores, el algoritmo de crecimiento de semilla sigue siendo el método más simple y efectivo para segmentar pulmón [6] y también puede ser utilizado para segmentar nódulos pulmonares [7] en imágenes TAC.

Existen distintos paquetes software de procesamiento de imágenes médicas que incluyen módulos de segmentación. Una evaluación preliminar sobre los más comúnmente usados, ImageJ (National Institutes of Health, EEUU: http://rsb.info.nih.gov/ij/index.html), Amira (FEI Visualization Sciences Group, EEUU: http://www.vsg3d.com/amira), MITK (Medical Imaging ToolKit, German Cancer Research Center, Alemania: http://www.mitk.org/) o PMOD (PMOD Technologies Ltd, Suiza: http://www.pmod.com/technologies/index.html/), mostró que éstos no reúnen las características necesarias para la segmentación de granulomas tuberculosos y de pulmón en sujetos enfermos. A medida que la carga bacteriana aumenta es más difícil segmentar tanto el pulmón como los granulomas, ya que las lesiones presentan niveles de intensidad similares a los vasos sanguíneos y al tejido blando que rodea al pulmón. La tarea se complica cuando estas lesiones se sitúan cerca de los vasos sanguíneos o las paredes del pulmón. Los programas anteriores incluyen un algoritmo de segmentación de crecimiento de

semilla. Este método permitiría segmentar las lesiones pero habría que incluir fronteras para delimitar el crecimiento si el granuloma se sitúa cerca de un vaso sanguíneo o de la pared pulmonar, como se indica en [8]. El crecimiento de semilla de ImageJ, MITK y PMOD no incluye el uso de fronteras. Aunque Amira sí lo incorpora, no permite segmentar a la vez que se visualiza la proyección de máxima intensidad.

El objetivo de este trabajo es desarrollar una herramienta de segmentación semiautomática que permita facilitar el proceso realizado por los radiólogos, y que permita obtener un valor cuantitativo de la carga bacteriana.

2. Descripción de la herramienta

La nueva herramienta de segmentación se basa en la interfaz MMWKS (*Multimodality Workstation*) [9] desarrollada en el Laboratorio de Imagen Médica del Hospital General Universitario Gregorio Marañón y está implementada en el lenguaje de programación IDL (Exelis, USA: http://www.exelisvis.com/ProductsServices/IDL.aspx). Esta interfaz permite, entre otras funciones, visualizar imágenes de diferentes formatos (DICOM, Analyze, Interfile), realizar transformaciones sobre el volumen 3D (rotación, traslación, escalado), recortar una determinada zona (interesante si tenemos un volumen 3D de cuerpo entero y sólo necesitamos centrarnos en la caja torácica), y segmentar (segmentación manual, crecimiento de semilla y umbralización del histograma).

La Figura 1 muestra la herramienta desarrollada en la que se han incluido dos módulos de segmentación (pulmón y granulomas tuberculosos) que describimos en los siguientes apartados. En ambos módulos se puede cambiar la vista entre rodaja única y proyección de máxima intensidad de un cierto grosor, para emular la inspección visual realizada por los radiólogos.

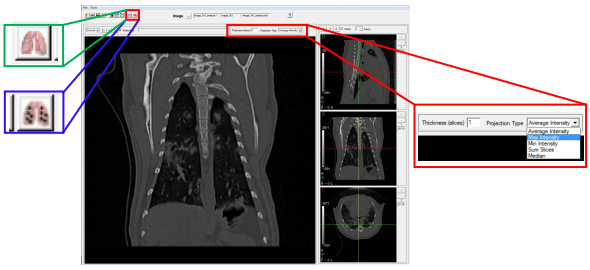

Figura 1. *Herramienta de segmentación con las nuevas funcionalidades añadidas: módulo de segmentación de pulmón (en verde), módulo de segmentación de granulomas (en azul) y proyección de máxima intensidad (en rojo). En las vistas sagital, coronal y axial se visualiza un estudio TAC de macaco*

En el flujo de trabajo propuesto se realiza inicialmente la segmentación de pulmón para obtener el volumen total del mismo. Tras este paso, se segmentan los granulomas tuberculosos para obtener el volumen infectado, que permite estimar la carga bacteriana correspondiente.

2.1. Módulo de segmentación de pulmón

Este módulo permite segmentar los pulmones, cuantificar su volumen total y mostrar su histograma.

El primer paso para segmentar los pulmones es elegir el método de crecimiento de semilla (Figura 2). El operador debe situar una semilla en cada pulmón, ajustar el rango máximo y mínimo de intensidad (normalmente comprendido entre -910 y -500 unidades hounsfield (HU) para tejido pulmonar) y realizar el crecimiento de semilla en 3D. El ajuste fino del umbral inferior es importante para no seleccionar zonas de aire como la tráquea y el estómago. Se ha incluido en el algoritmo de segmentación el uso de fronteras en 3D para poder delimitar zonas que no se quieran incluir en la segmentación del pulmón.

El segundo paso consiste en mejorar la máscara inicial del pulmón, ya que puede haber zonas que el método de segmentación no ha incluido en la región de interés (ROI) de los pulmones por tener un rango de intensidades mayores que las especificadas por el usuario, y que suelen corresponder con vasos sanguíneos y lesiones pulmonares que oscilan entre -500 y 500 HU. Estas zonas deben incluirse en la máscara para generar una medida más precisa del volumen total de pulmón. El módulo permite concatenar varias operaciones morfológicas (Figura 2) ya que es necesario un cierre morfológico (elemento estructural circular con radio 8 píxeles) para rellenar los agujeros del pulmón y una apertura (elemento estructural circular con radio 8 píxeles) para eliminar pequeñas regiones que no pertenecen al pulmón. La Figura 2 muestra un ejemplo de segmentación de pulmón.

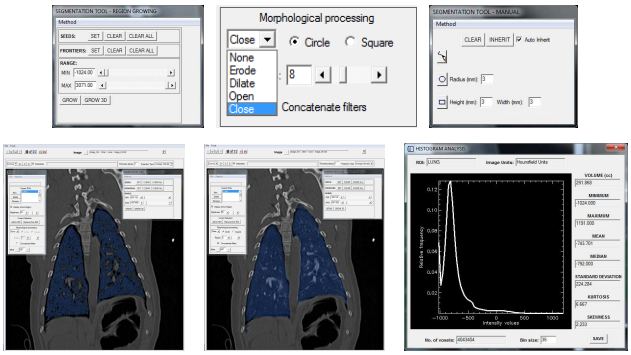

Figura 2. *Arriba: módulo de segmentación de pulmón: crecimiento de semilla (izquierda), procesado morfológico (centro) y segmentación manual (derecha). Abajo: Máscara de pulmón en azul antes de aplicar procesado morfológico (izquierda) y después de aplicarlo (centro). Histograma de la segmentación del pulmón (derecha)*

Si se desea retocar manualmente la ROI de los pulmones (por ejemplo, áreas de pulmón que no han sido incluidas o zonas de la tráquea o del estómago que han sido incluidas en la segmentación), el módulo incluye un método de segmentación manual (Figura 2).

Tanto la máscara como la imagen segmentada, se pueden guardar en formato Interfile o DICOM.

La herramienta permite visualizar el histograma (frecuencia relativa) de valores de gris en los pulmones teniendo en cuenta el tamaño de bin. Además, se muestran el número de vóxeles que forman parte de la ROI, el volumen del pulmón, los valores máximo y mínimo de intensidad, la media, la mediana, la desviación estándar, la curtosis y la asimetría (Figura 2), y se pueden guardar en un archivo de texto.

2.2. Módulo de segmentación de granulomas tuberculosos

Este módulo permite segmentar y cuantificar granulomas.

Como se ha mencionado anteriormente, el radiólogo debe comprobar si una estructura corresponde con una lesión (apariencia esférica) o un vaso sanguíneo (apariencia tubular), ya que es fácil confundir en algunos casos ambas estructuras. Para facilitar este paso, la herramienta permite cambiar el grosor de rodaja y elegir el modo de visualización (promedio de intensidad, mínima intensidad, máxima intensidad, suma o mediana) que se desea realizar sobre un número de rodajas específico. La Figura 3 muestra un posible granuloma que tras realizar la operación de máxima intensidad sobre 9 rodajas resulta ser un vaso sanguíneo.



Figura 3. *Vista coronal de la caja torácica de un macaco. Posible granuloma (izquierda) que resulta ser vaso sanguíneo (derecha)*

Para cada lesión que se desee segmentar con este módulo, el radiólogo tiene que situar la semilla sobre la misma (aproximadamente en el centro del granuloma), ajustar el rango mínimo y máximo de intensidades (por ejemplo, -500 y 500 HU) para segmentar inicialmente la lesión en 2D y después expandir el crecimiento de semilla en 3D (Figura 4). En cada una de las tres dimensiones el crecimiento de semilla está acotado por el diámetro mayor de la lesión segmentada en 2D. También se pueden definir fronteras para evitar segmentar zonas que no son lesión, ya que zonas de tejido blando con niveles de intensidad similares podrían erróneamente ser incluidas en la máscara.

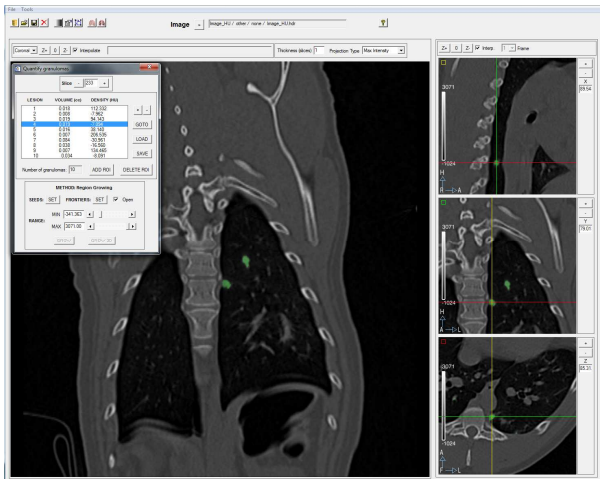

Figura 4. *Módulo de segmentación de granulomas*

Finalmente, se puede seleccionar una lesión de la lista (Figura 4) y este módulo sitúa los ejes de coordenadas en el centro de masas de la lesión para facilitar su visualización. También se puede guardar en un archivo de texto la información de las lesiones segmentadas (volumen, media, desviación estándar, coordenadas del centro de masas, intensidad máxima y mínima de cada lesión y el volumen total de infección) y la máscara de las lesiones en formato Interfile, así como cargar una máscara que haya sido guardada previamente. El volumen total de infección es la suma del volumen de cada una de las lesiones segmentadas.

3. Evaluación de la herramienta en estudios reales

3.1. Módulo de segmentación de pulmón

Para evaluar este módulo se han empleado estudios de infección tuberculosa en macacos y de inflamación en ratón, utilizando distinta resolución espacial y grados de afectación.

3.1.1. Estudios TAC de macacos

Tres estudios TAC de macacos infectados con distinta carga bacteriana que fueron analizadas por un experto: grado bajo (20 lesiones), grado medio (47 lesiones) y grado alto (138 lesiones). Las características de cada estudio están recogidas en la Tabla 1.

Grado de infección	Bajo	Medio	Alto
Tamaño matriz	512x512x295	512x512x261	512x512x293
Tamaño vóxel (mm)	0.34x0.34x0.63	0.38x0.38x0.63	0.36x0.36x0.63

Tabla 1. *Características de los estudios de macacos*

La Figura 5 muestra la vista coronal de los tres estudios utilizados tras realizar la proyección de máxima intensidad sobre un grosor de 10 rodajas y sus respectivas segmentaciones de pulmón.

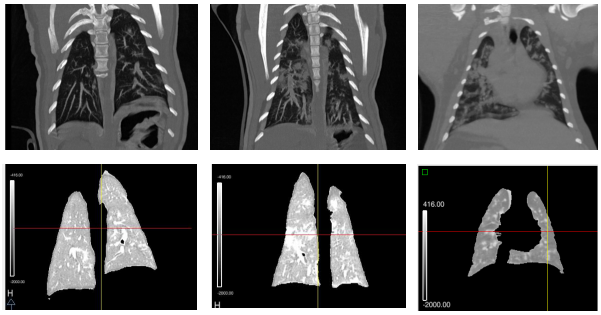

Figura 5. *Arriba: corte coronal de imagen de TAC de los macacos empleados, grado bajo (izquierda), grado medio (centro) y grado alto (derecha). Abajo: segmentación de pulmón para cada estudio*

La Figura 6 muestra la superposición de histogramas correspondientes a las segmentaciones de pulmón de los tres estudios y las medidas de tendencia central (media, mediana), medidas de variabilidad (desviación estándar) y medidas que tienen que ver con la forma de la distribución del histograma (curtosis y asimetría). También se muestran la frecuencia relativa máxima y el nivel de intensidad al que corresponde en HU. Se observa como al aumentar la carga bacteriana las medidas relacionadas con la forma y la frecuencia relativa máxima disminuyen, y las medidas de tendencia central aumentan debido al aumento del número de lesiones.

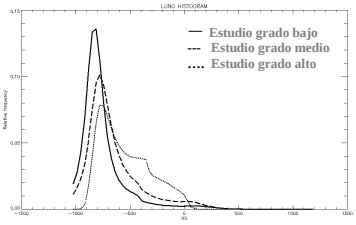

Grado de infección	Bajo	Medio	Alto
Media	-734.23	-639.07	-528.77
Desviación estándar	213.55	250.82	233.055
Mediana	-787.00	-710.00	-580.00
Curtosis	7.66	2.51	-0.59
Asimetría	2.44	1.55	0.61
Frecuencia relativa máxima	**0.14 (-813 HU)**	**0.10 (-778 HU)**	**0.08 (-778 HU)**

Figura 6. *Superposición de histogramas para las segmentaciones de pulmón de los macacos (izquierda) y medidas obtenidas a partir de ellos (derecha)*

3.1.2. Estudios TAC de ratón

Tres estudios TAC de ratón: un estudio basal y dos más con distinto nivel de inflamación tras la administración de un lipopolisacárido (LPS) de Escherichia coli 055:B5 Sigma-Aldrich por vía orotraqueal. Aunque este animal no padece tuberculosis, el aspecto de las imágenes con inflamación es parecido y se ha utilizado en este trabajo para evaluar el módulo de segmentación de pulmón en pequeño animal. Estos estudios tienen tamaño de matriz de 200x200x300 y vóxel isotrópico de 0.12 mm.

La Figura 7 muestra la vista coronal de los tres estudios utilizados y sus respectivas segmentaciones.

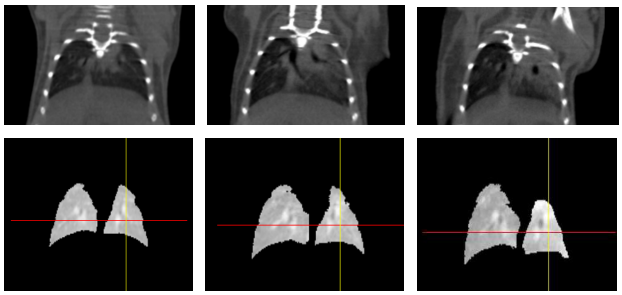

Figura 7. *Arriba: corte coronal de las imágenes de TAC: estudio basal (izquierda), estudio con menor inflamación (centro) y estudio con mayor inflamación (derecha). Abajo: segmentación de pulmón para cada estudio*

En ambos casos (macaco y ratón), cuando hay más tejido afectado en el pulmón, la segmentación implica un mayor tiempo de procesamiento, ya que hay que corregir manualmente un mayor número de rodajas de la máscara.

3.2. Módulo de segmentación de granulomas tuberculosos

Para evaluar este módulo se han empleado los TAC de macacos mencionados en el apartado 3.1.1.

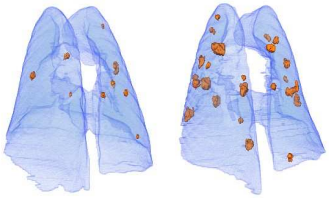

Lesión	1	2	3
Volumen (cc)	0.086	0.013	0.028
Media (HU)	-5.467	78.483	-180.831
Desviación estándar (HU)	103.503	155.061	90.617
Centro de masas (X, Y, Z) (mm)	(110.58, 95.06, 110.64)	(90.95, 94.59, 90.84)	(118.83, 87.65, 36.15)
Mínimo (HU)	-161	-219	-317
Máximo (HU)	970	382	175

Figura 8. *Representaciones 3D de los granulomas segmentados para los estudios de macacos de grado bajo (izquierda, 10 lesiones segmentadas) y grado medio (centro, 23 lesiones segmentadas) sobre las máscaras de pulmón e información sobre tres de las lesiones segmentadas (derecha).*

La Figura 8 muestra representaciones 3D, obtenidos con el software Amira, de algunos de los granulomas segmentados que han sido superpuestos sobre las máscaras de pulmón. La tabla recoge los parámetros de tres de las lesiones segmentadas del estudio de grado medio.

4. Discusión y conclusiones

Se ha implementado una herramienta semiautomática que permite la segmentación de los pulmones y granulomas tuberculosos en imágenes de TAC de animales de laboratorio y que mejora las herramientas existentes al emular el proceso realizado por los radiólogos. La herramienta se ha evaluado utilizando estudios de animales enfermos (macaco y ratón), adquiridos con dos escáneres diferentes y a distintas resoluciones espaciales. La herramienta suministra el volumen total del pulmón, el volumen total de la infección, medidas obtenidas a partir del histograma de los pulmones y medidas de las lesiones.

En cuanto a las líneas futuras, se propone valorar la correlación de las medidas proporcionadas por la herramienta desarrollada con la carga bacteriana microbiológica, para obtener un índice cuantitativo que se utilice en la monitorización de tratamientos de tuberculosis. Por ejemplo, en base a los resultados de los estudios TAC de macacos analizados, la frecuencia relativa máxima del histograma podría ser un buen candidato para el índice de la carga bacteriana.

Agradecimientos

Agradecemos el asesoramiento del Departamento de Radiología del HGUGM para la lectura de las imágenes, y a Sally Sharpe de la Health Protection Agency, Porton Down, UK, por la cesión de parte de las imágenes utilizadas en este trabajo.

Referencias

[1] Jeong YJ et al. Pulmonary Tuberculosis: Up-to-Date Imaging and Management, *American Journal of Roentgenology*, vol 191, sup 3, 2008, pp 834-844.

[2] Página web de la Organización Mundial de la Salud (Global Tuberculosis Report 2013). http://www.who.int/tb/es/ (Consultada: Agosto 2014).

[3] Blanquer R et al. Resistencia a fármacos antituberculosos de primera línea en España durante 2010-2011. Estudio RETUBES. Archivos de Bronconeumología, 2014.

[4] Hu S et al. Automatic Lung Segmentation for Accurate Quantitation of Volumetric X-Ray CT Images. *IEEE Transactions on Medical Imaging*, vol 20, sup 6, 2001, pp 490-8.

[5] Vidal C et al. Template registration with missing parts: application to the segmentation of m. tuberculosis infected lungs. *IEEE International Symposium on Biomedical Imaging*. 2009, pp 718-721.

[6] Bagci U et al. A computational pipeline for quantification of pulmonary infections in small animal models using serial PET-CT imaging. *EJNMMI Research*, vol 3, sup 55, 2013.

[7] Dehmeshki J et al. Segmentation of pulmonary nodules in thoracic CT scans: a region growing approach. *IEEE Transactions on Medical Imaging*, vol 27, sup 4, 2008, pp 467-80.

[8] Via LE et al. Infection dynamics and response to chemotherapy in a rabbit model of tuberculosis using [^{18}F] 2-fluoro-deoxy-D-glucose positron emission tomography and computed tomography. *Antimicrobial Agents and Chemotherapy*, vol 56, sup 8, 2012, pp 4391-402.

[9] Pascau J et al. Multimodality Workstation for small animal image visualization and analysis. *Molecular Imaging and Biology*, vol 8, sup 2, 2006, pp 97-8.